

Samenvatting

hepatitis E: zwemmen in de Ganges en eten om de hoek

27 jan. 2016

Hans L. Zaaijer, arts-microbioloog
Sanquin - Bloedoverdraagbare Infecties / AMC - Klinische Virologie



‘hepatitis E’ bestaat niet

**het gaat om 2 aparte ziektes,
met elk eigen verwekkers**

epidemiologie en kliniek:

1) reizigers hep E (of: tropische hepatitis E) door HEV genotypes 1 en 2

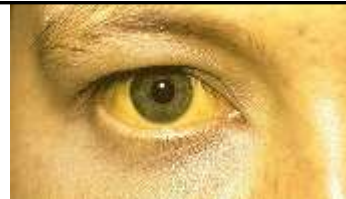- Acute hepatitis bij terugkerende reizigers.
Soms lever Tx nodig bij voorheen gezonde twintiger.
- "zwangeren: 20% †"

2) zoönotische hep E (of: varkens hepatitis E) door HEV genotypes 3 en 4

- 1) Stille korte infectie bij u en mij (incidentie: ~ 1% / jaar).
Asymptomatisch bij twens, u, babies, zwangeren.
- 2) Matige, acute hepatitis vooral bij middelbare mannen.
- 3) Sluipend chronisch (cirrhose!) na transplantatie, chemo, etc.

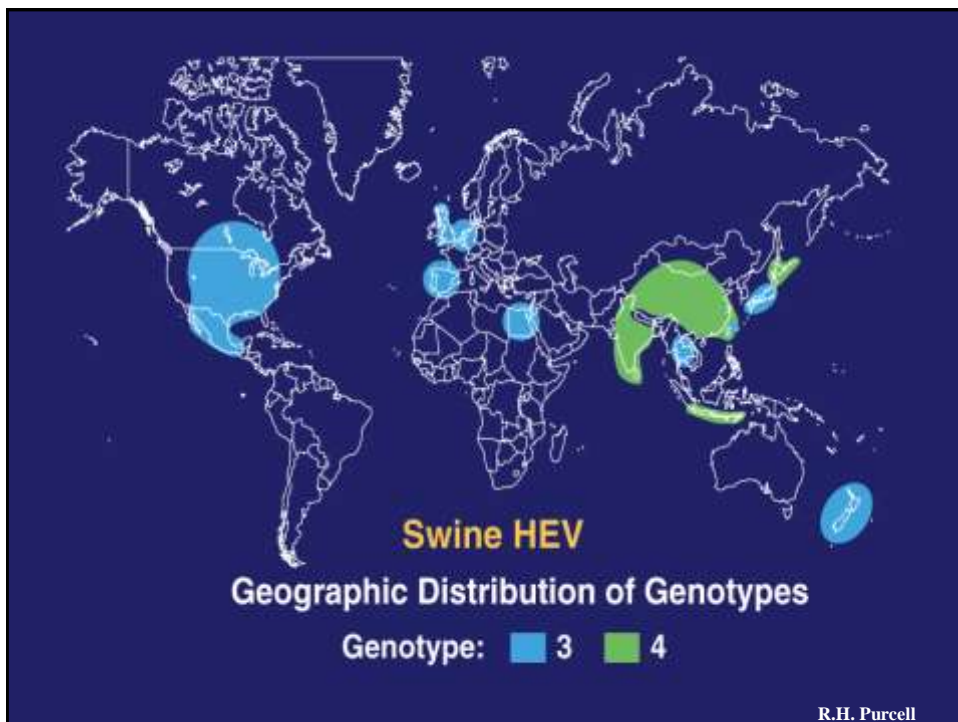
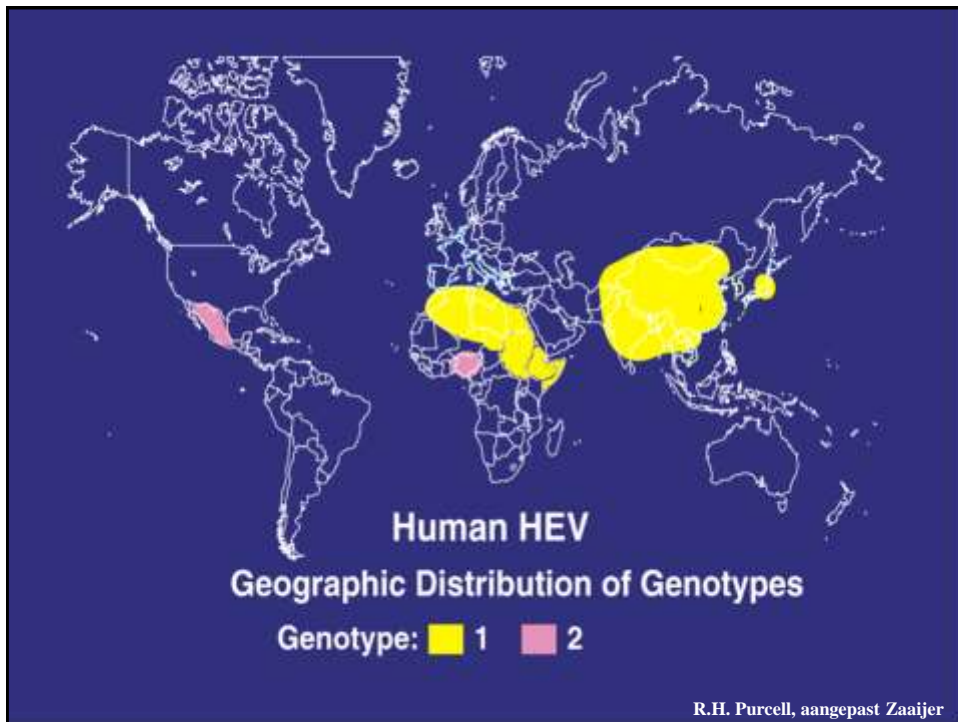
21x acute hep.E in NL
(CLB Virusdiagnostiek, 1992-1996)
bij terugkerende reizigers:

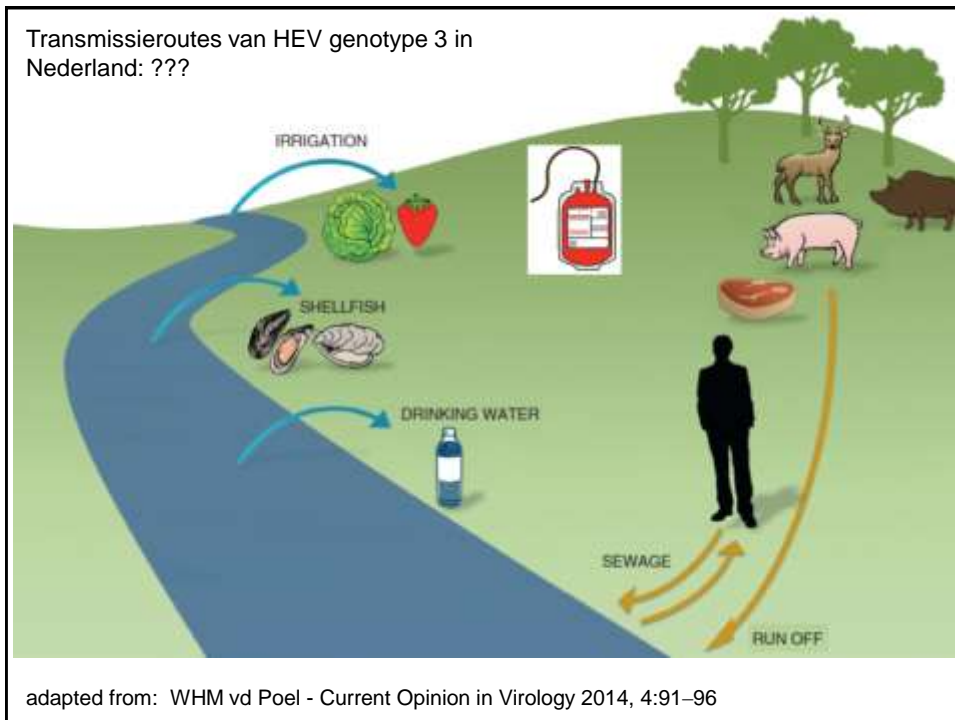
| | | | |
|---|----|---------------|--------------------------|
| m | 38 | Pakistan | |
| m | 28 | Bangladesh | |
| m | 30 | Bangladesh | |
| m | 34 | Bangladesh | |
| m | 38 | India | |
| v | 35 | India | |
| m | 36 | India | |
| m | 26 | India | |
| v | 23 | India | |
| v | 29 | India | |
| m | 32 | India | |
| m | 34 | India | |
| v | 24 | India | (fulminant, hersteld) |
| v | 34 | India | (fulminant, 2x lever-Tx) |
| m | 59 | China | (fulminant, lever-Tx, †) |
| m | 28 | Soedan | |
| m | 40 | Somalie | |
| m | 32 | Midden Oosten | |
| m | 48 | Aruba | |
| m | 20 | NL: Breezand | |
| v | 45 | NL: Amsterdam | |



Recente bronnen van import:
India (bijv. na zwemmen in Ganges)
Darfur (hulpverleners in kampen)





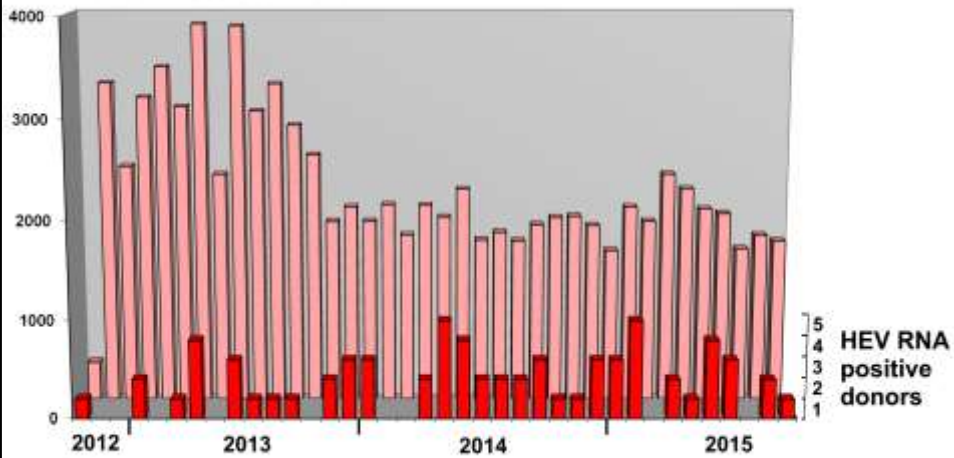


Bronnen en transmissie van HEV genotype 3

- Gepoolde feces van 97 NL varkensbedrijven:
51/97 (53%) HEV RNA positief.
Rutjes ea, Em.Inf.Dis. 2009
- Varkensvleesproducten in Frankrijk:
figatelli 30%; leverworst 29%; quenelles 25%;
gedroogde gezouten lever 3% HEV RNA positief.
Pavio ea, Em.Inf.Dis. 2014
- Varkensvleesproducten in UK:
consumptie van pork pie, ham en worst van grotere UK
supermarkt keten: signif. associatie met inheemse HEV infectie.
Said ea, Epid.Inf. 2013
- Bladgroenten in Servie, Griekenland, Polen:
5/146 (3.4%) monsters HEV RNA positief.
Kokkinos ea, Food Env.Vir. 2012

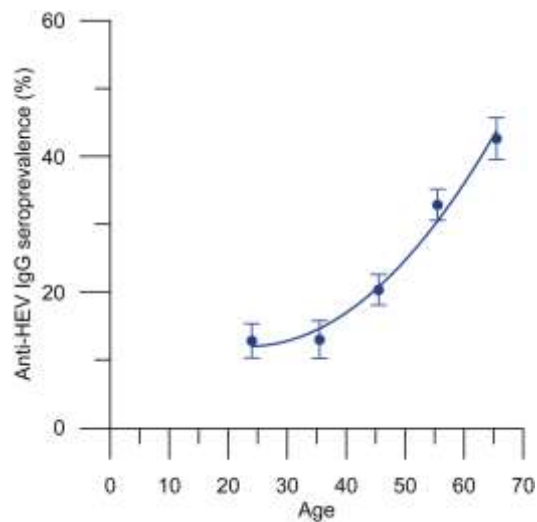
maandelijkse screening op HEV RNA van NL bloeddonaties (96-pools, tbv SD-plasma)

Dutch donations screened for HEV RNA



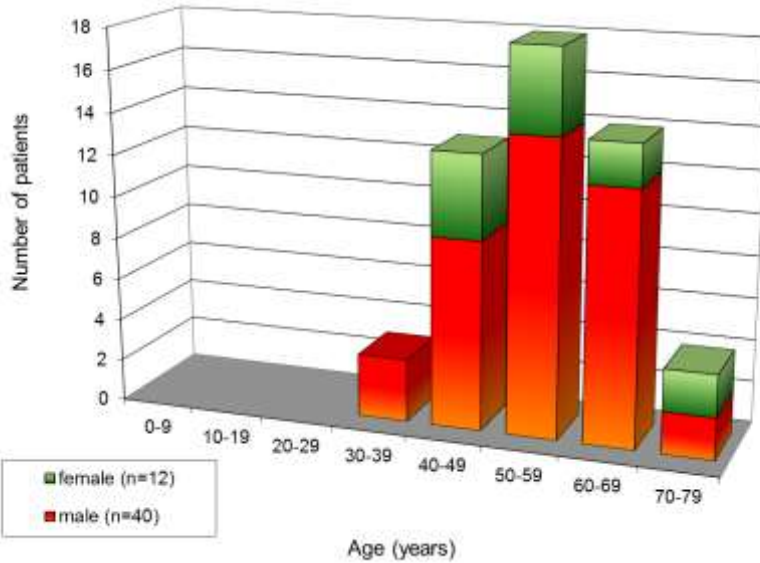
PCR screening op pools van 96. Totaal: 68/84419 HEV+
laatste 2 jaar: 1:870 donors HEV+ incidentie: ~ 1% / jaar

HEV IgG screening van 5239 NL donors (2011)



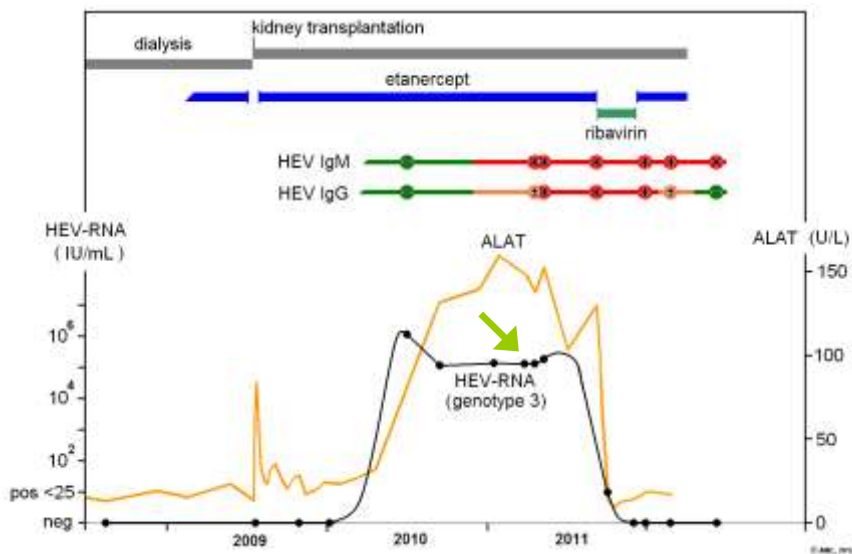
Slot ea. Eurosurveillance 2013; Hogema ea. Transfusion 2014

Sanquin Virusdiagnostiek: 52 NL hep E patienten, niet gereisd, geen immunosup./def.



Hidde Koot ea. J.Clin.Virol. 2015

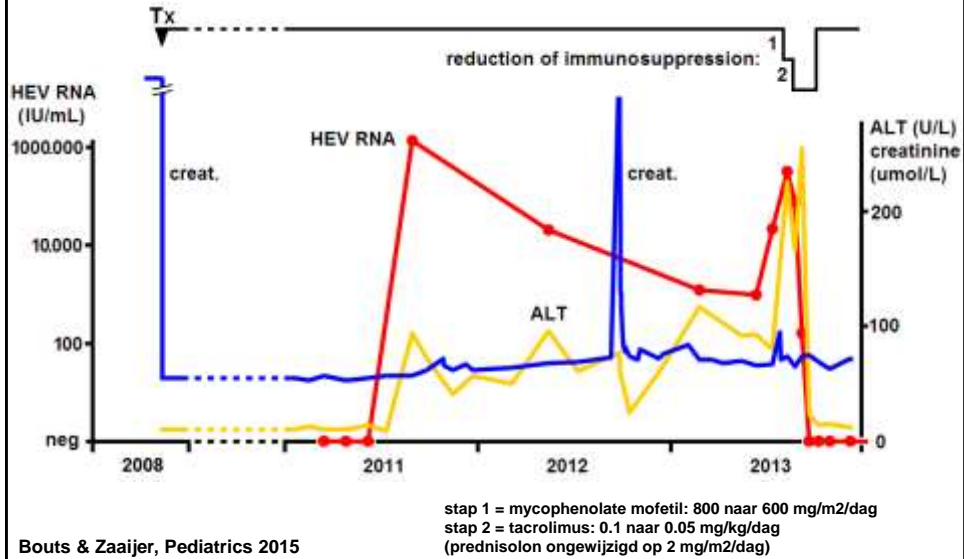
casus 1: heer A, 51 jr



de Niet, Zaaijer, ea. Chronic hepatitis E after solid organ transplantation. Neth J Med 2012;70:261-266

casus 2: jongen B, nu 10 jr

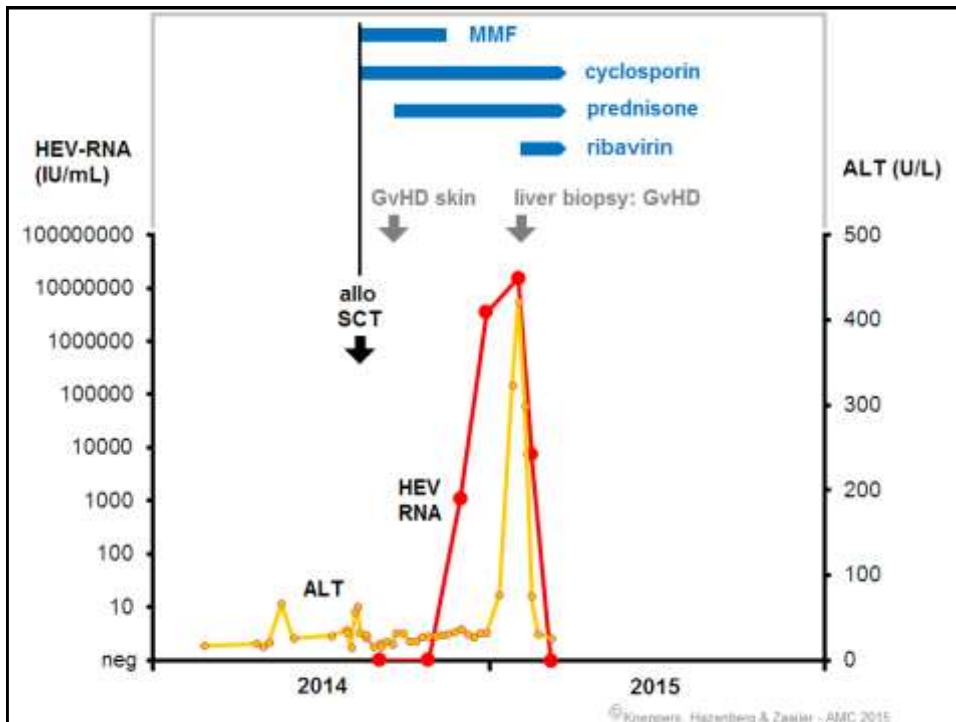
2006: ernstige pneumokoken infectie → HUS → nier Tx
 2011: chronische hepatitis eci, 'drug induced liver injury' (dili) ?



casus 3: mw. C, 54 jr

- 2010: M.Hodgkin
- 2012: autologe SCT
- 2014: allogene SCT na 2^e recidief,

waarna ernstige graft-versus-host ziekte van huid en lever:



Slot

hepatitis E = 2 ziektes:

1. tropische (import) hep E, door HEV genotype 1 en 2,
2. zoönotische (varkens) hep E, door genotype 3 en 4.

Varkens hep E bij de mens:

Besmetting via voedsel, soms transfusie, meestal asympt.

Bij orgaan-Tx en hematologische patienten:

- evt. chronische hepatitis E; met snel cirrhose.
- hep E vermomd als 'drug induced liver injury' na orgaan-Tx.
- hep E vermomd als 'graft versus host disease' van de lever.
- laagdrempelig diagnostiek met HEV PCR, sla HEV serologie over !

Ruim 1:1000 Nederlandse bloeddonors is HEV PCR+

- 15x post-transfusie hepE verdenking: 13x donors negatief
- **Sanquin: voedsel HEV veilig maken, niet alleen het bloed ...**

HEV team op Sanquin:

Boris Hogema
Michel Molier
Peter van Swieten
Maarten Koot
Hans Zaaijer



© H.L.Zaaijer, 2016, Amsterdam, NL

not to be copied or distributed without written
consent of H.L.Zaaijer.