

Als bloed kruipt waar het niet gaan mag

Marlijn Hoeks, hematoloog
03-2024, kennisplatform transfusiegeneskunde

Radboudumc

Disclosure belangen spreker

onderwijsbijeenkomst Transfusiegeneskunde ZO van 21 maart 2024

Naam: Marlijn Hoeks

Geen (potentiële) belangenverstrengeling

- Voor bijeenkomst mogelijk relevante relaties₁
- Sponsoring of onderzoeksgeld₂
- Honorarium of andere (financiële) vergoeding₃
- Aandeelhouder₄
- Andere relatie, namelijk ...₅

Bedrijfsnamen

n.v.t.

Casus

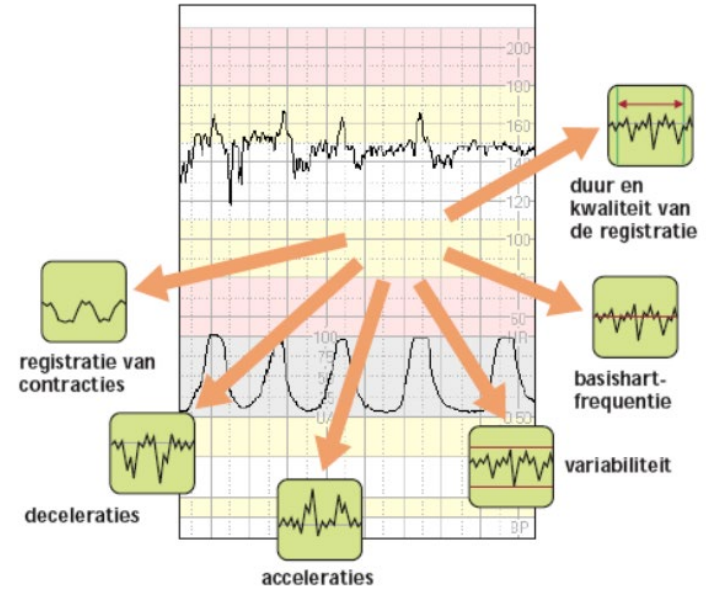
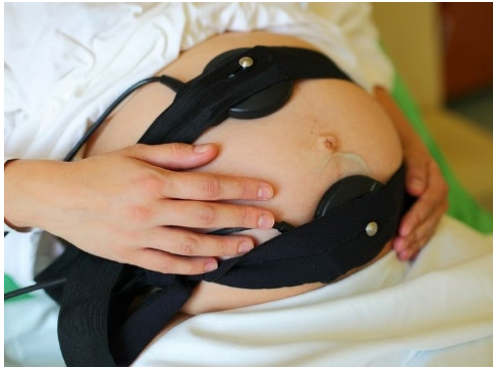- Moeder G2P0A1
- Controle door verloskundige 1^e lijn
- Stuitligging, versie gepland bij 36w+6d
- Minder leven sinds 1-2 dagen

→ Ziekenhuis



Casus

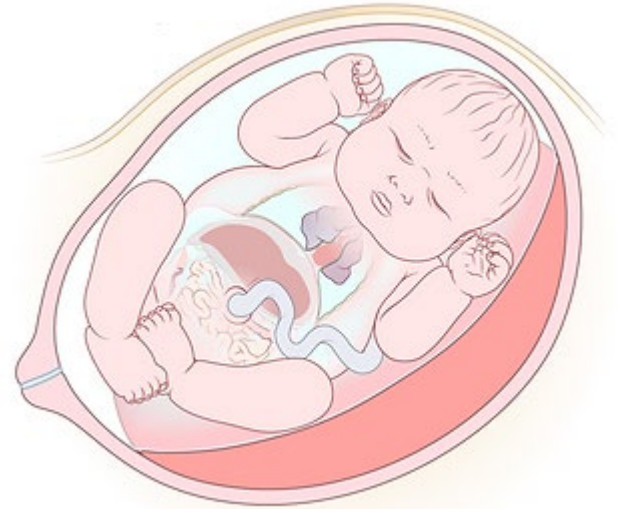- Slecht CTG



Casus

- Echo: hydrops foetalis
 - Vochtophoping huid, borst- en buikholte

- Vaak eindstadium foetale ziekte

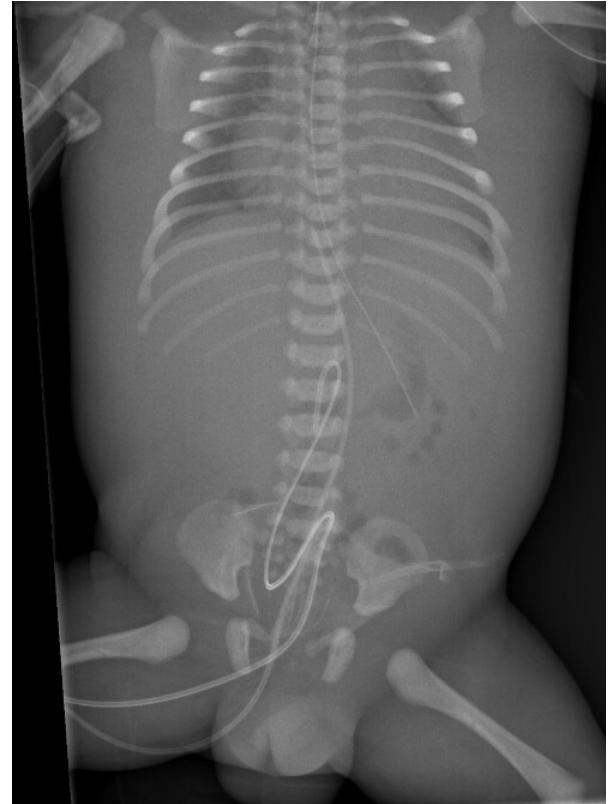


Hydrops foetalis: oorzaken

- Immunologisch (10%)
 - Rhesus D, ABO, IEA (c, E, Kell, Fy)-antagonisme
- Niet-immunologisch (90%)
 - Placentaprobleem
 - Foetomaternale transfusie
 - Congenitale infectie
 - Anemie bij ↓ aanmaak, α -thalassemie
 - Hart- en longafwijkingen
 - Chromosomale/metabole afwijkingen

Casus

- Sectio bij 36w+4d, ♀
- Bleek, slap, geen spontane ademhaling, trage polsslag, geen reactie
- Beademing en kortdurende hartmassage
- Afname bloedbeeld + kruisbloed
- Transfusie ongekruste erythrocyten (0 neg)



Casus

Kind

- Hb 2,4 mmol/L
- Bloedgroep A pos*, iso-agglutinenen niet aantoonbaar
- DAT -
- LUI-eluaat -

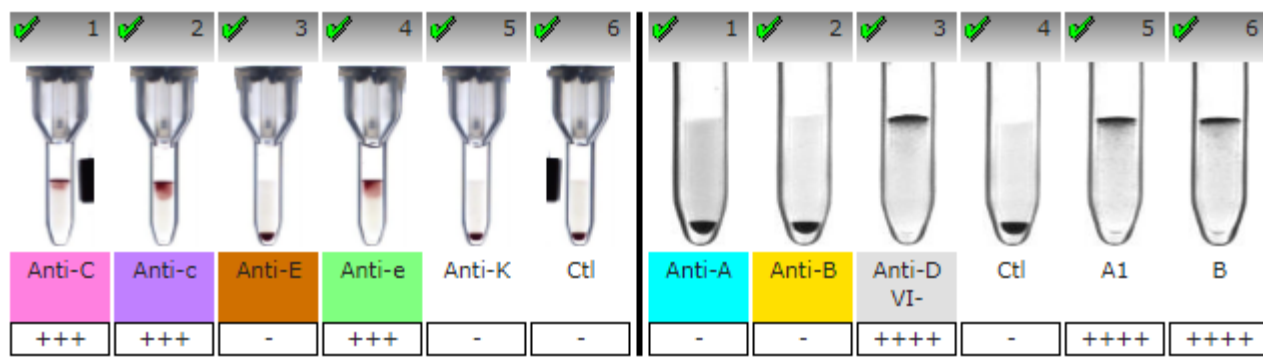
→ overplaatsing. WKZ geen plek → Radboudumc

1	2	3	4	5	6
Anti-A	Anti-B	Anti-AB	Anti-D VI+	Anti-D VI-	Ctl
+++ *	-	+++ *	+++ *	+++ *	-



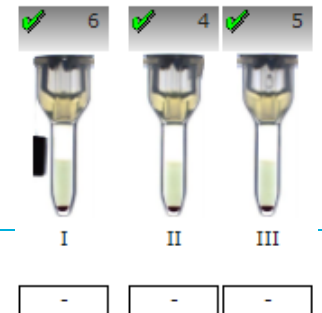
-

Casus



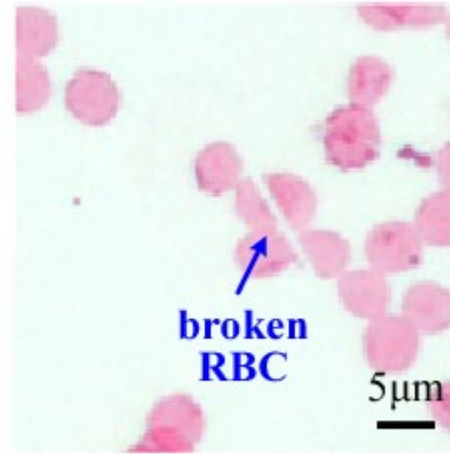
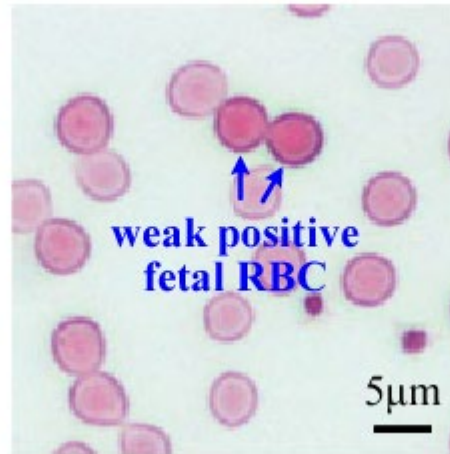
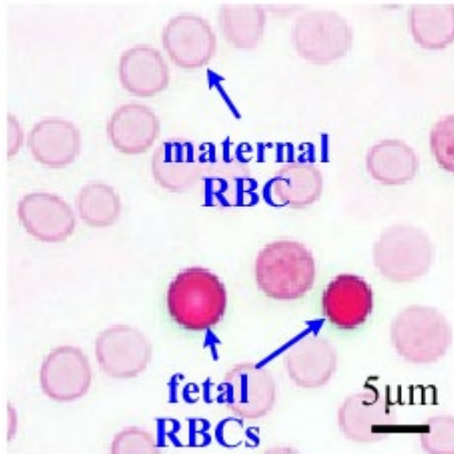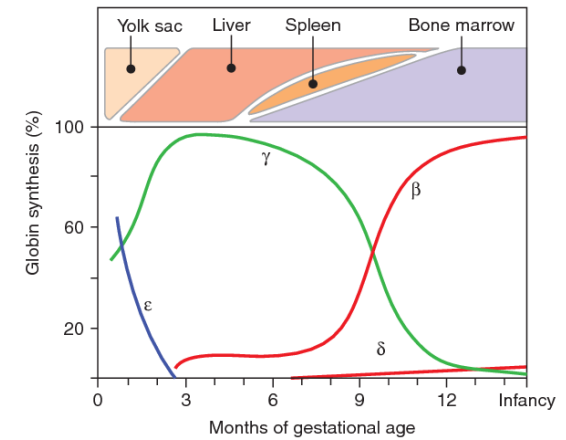
Moeder

- Bloedgroep: 0 pos, Ccee, IRAS: -
- Kleihauer Betke-test bij moeder: positief!
 - 11 promille ~ 55 ml bloed (NB. geschat bloedvolume baby 250 ml)



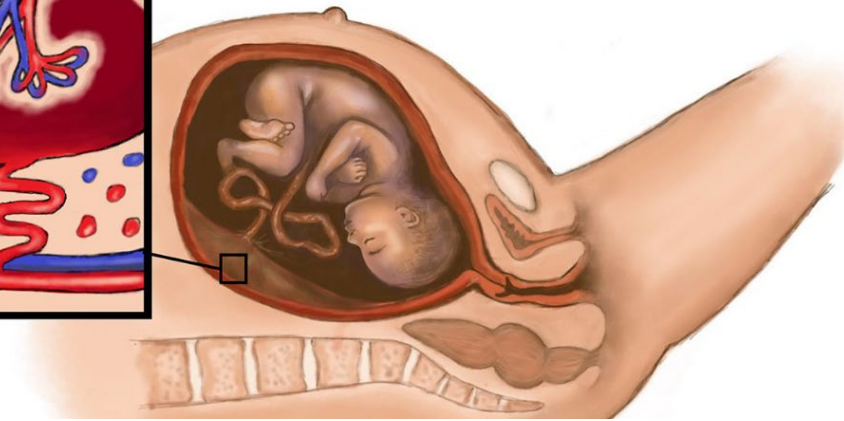
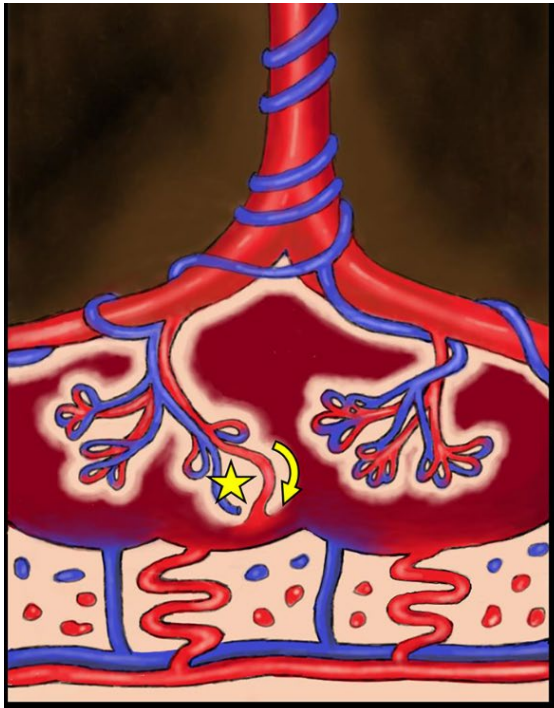
Kleihauer-Betketest

- Microscopisch onderzoek foetaal Hb (HbF) in bloed moeder



Valkuil Kleihauer-Betketest

- Vals-negatieve uitslag bij ABO-antagonisme
 - geen detectie foetale erythrocyten:
 - moeder bloedgroep 0 én
 - kind A, B of AB



Foetomaternale transfusie: oorzaken

- 82% onbekend
- rest:
 - Afwijkingen placenta of navelstreng
 - Trauma en ingrepen bij moeder (inclusief versie of vruchtwaterpunctie)

Multiproblematiek kind

- Respiratoir: asfyxie, intubatie
 - Cardiaal: hartfalen
 - Renaal: nierinsufficiëntie
 - Hepatogeen: leverenzymstoornissen
 - Infectie: late-onset sepsis
 - Hematologisch: trombopenie, wisseltransfusies
 - Neurologisch: asfyxie, hypothermiebehandeling
- MRI-c: geen aanwijzingen ischemische encephalopathie

Multiproblematiek kind

- Langzame klinische verbetering
- Terugplaatsing 2^e lijn na 2 weken

Prognose

- Neurologische prognose nog onduidelijk
- Literatuur:
 - 45-70% neurologische problematiek oa.
 - ↓ Intellectuele capaciteit
 - Problemen met leren
 - Motorische problemen
 - Gedragsproblematiek

